Anzeige

Sprechstunde am Sonntag

Die Schlüsselbeinfraktur – Wenn 1,5 Millimeter Titan ausreichen

Mitglied im Ärztenetzwerk

opti med

www.mein-gesundheitsnetzwerk.de

Einleitung: Die Schlüsselbeinfraktur (=Clavicula-Fraktur) ist eine der häufigsten Knochenbrüche beim Menschen und betrifft ungewöhnlich oft auch Kinder. Gerade bei unseren Liebsten entstehen Zweifel und Unsicherheiten bezüglich eines operativen Vorgehens, denn Knochenbrüche können durchaus auch ohne Operationen folgenlos ausheilen. Dr. med. Tim Klopfer, Facharzt für Orthopädie und Unfallchirurgie sowie spezieller Unfallchirurg mit langjähriger Erfahrung in der Behandlung von Knochenbrüchen beantwortet Fragen rund um die Schlüsselbeinfraktur:

Wie oft kommen Schlüsselbeinfrakturen vor und wie treten diese auf?

Ein Bruch der Clavicula (=Schlüsselbein) gehört mit ca. 5% tatsächlich mit zu den häufigsten Frakturen des Menschen. Auffällig ist hier die Altersverteilung, denn ca. 50% der Brüche treten bei Kindern unter zehn Jahren auf. Gewöhnlich kommt es im Rahmen eines Traumas zum Bruch des Knochens. Gerade bei Autounfällen entstehen durch den Gurt hohe lokale Drücke im mittleren Schaftbereich. Ebenso kommt es bei Sportverletzungen vor, z.B. durch direkte Gewalteinwirkung auf das Schlüsselbein oder durch fortgeleitete Kräfte, wie beim Sturz auf den ausgestreckten Arm. In 80% der Fälle bricht das Schlüsselbein im mittleren Schaftbereich.

Was empfehlen sie den Patienten direkt nach einem Unfall?

Eine Ruhigstellung der Schulter/ des Arms, ggf. Kühlung und zeitnahe Vorstellung in einer Ambulanz ist in der Regel ausreichend. Zur primären Diagnostik gehören immer eine körperliche Untersuchung sowie Röntgendiagnostik in zwei Ebenen. Gerade bei Schlüsselbeinfrakturen können sich dislozierte, also verschobene Brüche, im Röntgenbild „verstecken", wenn nur ein Bild gewonnen oder die zweite. Aufnahme nicht korrekt durchgeführt wird.

In der Regel werden Schlüsselbeinfrakturen, vor allem bei Kindern, nicht operiert?

Das stimmt so nicht ganz. Frakturen der Clavicula haben durchaus ein hohes Selbstheilungspotential, im Besonderen bei Kindern. Aber stark verschobene Brüche sowie Trümmerbrüche, sollten nach Möglichkeit anatomisch (=in ursprünglicher Form) wiederhergestellt werden. Selbst verschobene Brüche können zwar knöchern den Anschluss finden und durchbauen, allerdings führen Fehlstellungen und Verkürzungen häufig zu dauerhaften Beschwerden der Nackenmuskulatur und Halswirbelsäule. Spätere Korrekturen sind im Gegensatz zur primären Operation deutlich schwieriger und mit höherem Risiko für die Patienten durchzuführen. Wann immer es sich aber anbietet, sollte eine konservative Therapie, z.B. mittels Rucksackverbands oder Ruhigstellung in einem Schlingenverband, durchgeführt werden. Röntgen-Nachkontrollen sind aber obligat, da es häufig zu einer folgenden Verschiebung der Fragmente im Verlauf kommt.

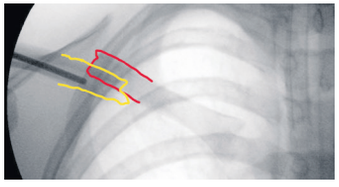

Disloziert stehende Fraktur mit ausgeprägter Verkürzung. Links im Bild TEN zur Größenbestimmung.

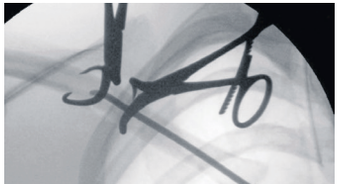

Fraktureinrichtung minimalinvasiv über Repositionszangen und Einschieben des TEN im Knochen.

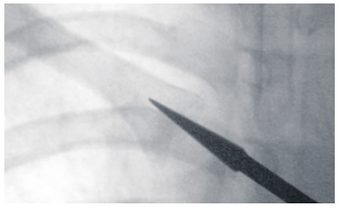

Eröffnung des Knochens/ Markraums mit Pfriem.

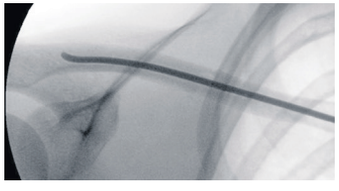

Abschl. Kontrolle zeigt die regelgerechte TEN-Lage sowie eine vollständige Herstellung der Länge und Ausrichtung der Clavicula.

Wann würden sie dann sagen, dass ein Schlüsselbeinbruch operiert werden sollte?

Wenn man in der ersten Kontrolle bereits eine sekundäre Dislokation (=deutliche Verschiebung der Fraktur) feststellen kann, sollte eine zeitnahe Operation stattfinden. In der Regel hat man ein ca. 14-tägiges Zeitfenster, bei Kindern eher weniger. Die Kontrolle sollte also spätestens nach zirka sieben Tagen erfolgen. Offene Frakturen müssen sofort operativ versorgt werden (Reinigung und Stabilisierung). Mehrfachverletzungen, wie z.B. die Kombination aus Schulterblattfraktur und Schlüsselbeinfraktur, sollten ebenfalls zeitnah operativ stabilisiert werden. Bezüglich der operativen Versorgung bei der klassischen Fraktur im Rahmen einer Sportverletzung gibt es unterschiedliche Ansätze und Empfehlungen. In der Regel wird eine operative Stabilisierung bei Brüchen empfohlen, die um mehr als Schaftbreite verschoben sind, also keinen direkten Kontakt mehr zueinander haben, oder wenn eine ausgeprägte Verkürzung und Deformation eingetreten ist. Hier haben sich die Empfehlungen in den letzten 20 Jahren, vor allem durch neuere operative Verfahren, deutlich gewandelt.

Wenn ein Bruch operiert werden muss, wie führen sie dies durch?

Hier kommt es immer auf die Gegebenheiten und das Alter der Patienten an. Kinder können wir dank der Weiterentwicklungen heutzutage meist mit minimalinvasivem Verfahren operieren: Die sogenanne TEN- oder ESIN-Osteosynthese (=Titan Elastic Nail, s. Abb.). Bei gering verschobenen Brüchen reicht ein ca. 1-2cm Schnitt über dem inneren Schlüsselbeinbeginn aus, um einen Titan-Draht in diesen Einzubringen um den Knochenbruch zu Schienen. Dies stellt ein sehr elegantes und schonendes Vorgehen für die Kinder dar. Je nach Alter und Knochenkanal, stehen hier Durchmesser der Drähte von 1,5 bis 4mm zur Verfügung. Bei stark verschobenen Brüchen und Trümmerfrakturen, weicht man in der Regel auf eine offene Operation und winkelstabile Plattensysteme aus. Hier kann der Bruch unter Sicht wie ein Puzzlestück zusammengesetzt werden und über eine lange Platte und Schrauben, die in der Platte verankern, stabilisiert werden. Ziel ist es bei allen Verfahren, die Form und Länge so herzustellen, wie sie vor dem Unfall war. Jegliche Spaltbildungen oder Fehlstellungen können das Ergebnis gefährden.

Das Metall ist dann ein lebenslanger Begleiter?

Nein, durch die exponierte Position tragen die Implantate hier meist störend auf und werden in der Regel irgendwann wieder entfernt. Bei Kindern ragt der TEN-Draht wenige Millimeter über dem Brustbein über den Knochen (ist aber nicht sichtbar unter der Haut), was auch hier durchaus Reizungserscheinungen verursachen kann. Nach drei Monaten ist ein kindlicher Bruch zumeist vollständig durchbaut und der Draht kann über den gleichen Schnitt entfernt werden. Platten-/Schrauben-Systeme sollten bei Erwachsenen mindestens 1 bis eher 1,5 Jahre belassen werden um das bekannte Risiko einer erneuten Fraktur bei zögerlicher Heilung zu vermeiden. Sollte einmal eine Platte keine Beschwerden und Einschränkungen verursachen, kann sie durchaus auch verbleiben. Die heutigen Implantate sind von der Materialbeschaffenheit soweit ausgereift, dass sie keine Folgen für den Organismus beim Verbleib verursachen.

Dr. med. Tim Klopfer,
Facharzt für Orthopädie und Unfallchirurgie sowie spezieller Unfallchirurg.
OC Bayreuth
Parsifalstr. 5, 95445 Bayreuth
www.oc-bayreuth.de