Anzeige

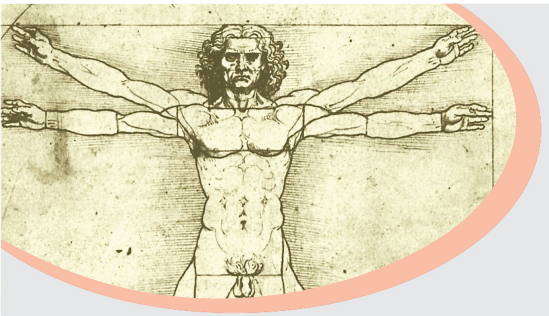

Die aktuelle Sonntagssprechstunde

Labrumrisse in der Schulter
Von Professor Dr. med. Klaus Fritsch

Das Schultergelenk besteht aus einem großen Oberarmkopf und einer relativ kleinen Pfanne. Um die Stabilität und die Größe der Pfanne zu verbessern, erstreckt sich rund um die Gelenkpfanne ein Ring aus Faserknorpel, ähnlich wie ein Tellerrand um einen Teller. Dieses Labrum hat ähnliche Eigenschaften wie die Menisken im Kniegelenk, es dient als Stabilisator und als Puffer. Am obersten Rand des Labrums ist der Ursprung der langen Bizepssehne des Oberarms. Professor Dr. Klaus Fritsch, Facharzt für Orthopädie und Unfallchirurgie, der sich u.a. auf Schulteroperationen spezialisiert hat, beantwortet Fragen zu Labrumproblemen.

Wie entstehen Labrumrisse?
Labrumrisse entstehen ähnlich wie Meniskusrisse durch eine Verletzung oder durch Degeneration. Und Labrumrisse führen zu ähnlichen Problemen wie Meniskusrisse im Knie. Sie können zu einklemmenden Schmerzen in der Schulter führen, die Patienten schildern oft ein schmerzhaftes Klicken in der Schulter bei Bewegungen, einen Schmerz, der kommt und geht und der manchmal bei Drehbewegungen oder Heben des Arms einschießt. Der Schmerz entsteht dadurch, dass ein angerissener Teil des knorpeligen Labrums zwischen Oberarmkopf und Pfanne einklemmt. Sobald dieses Teilchen wieder an die alte Stelle zurückschnappt, ist der Patient vorübergehend schmerzfrei. Dies ähnelt sehr den Beschwerden bei Meniskusrissen am Knie – einschießende Schmerzen, die kommen und gehen.

Sind Labrumrisse im Röntgen zu sehen?
Im Röntgenbild sind diese Labrumveränderungen nicht zu sehen. Die Diagnose der Labrumrisse erfolgt in der Regel durch die Kernspintomographie. Dabei ist zu beachten, dass ein Teil der in der Kernspintomographie nachgewiesenen Labrumveränderungen keinerlei Beschwerden macht und deswegen auch keine therapeutischen Konsequenzen hat. Ähnlich wie bei den kernspintomographisch nachgewiesenen Meniskusveränderungen gilt: nicht alle machen Beschwerden und müssen deswegen auch nicht unbedingt therapiert werden. Dies ist bei der Interpretation von Kernspinbefunden immer zu beachten – diese Untersuchungsmethode ist so genau, dass sie auch

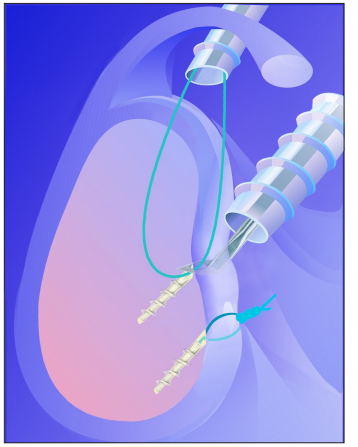

Arthroskopische Labrumrekonstruktion. Quelle: Arthrex

manchmal Veränderungen zeigt, die keine Beschwerden verursachen und die deswegen auch als unbedeutender Zufallsbefund zu werten sind.

Was findet man bei der Untersuchung?
Bei der Untersuchung des Patienten ist in der Regel außer einer schmerzhaft eingeschränkten Schulterbewegung wenig zu sehen. Oft wird ein schmerzhaftes Schnappen bei Heben und Drehen des Arms angegeben. Bei bestimmten Labrumrissen kann der O'Brien-Test auffällig sein. Der Patient hat dann Schmerzen wenn er den nach vorne ausgestreckten Oberarm in Innendrehung gegen Widerstand nach oben hebt.

Und die Therapie?
Bei anhaltenden Beschwerden ist ähnlich vorzugehen wie bei Meniskusproblemen am Knie. Es wird eine Arthroskopie durchgeführt mit Glätten des Labrums oder Naht des Labrums. Bei der Naht werden dabei in einer „Schlüssellochoperation" kleine resorbierbare Anker in den Pfannenrand eingebracht und das Labrum mit Fäden wieder befestigt. Es handelt sich dabei meist um ambulante Operationen. Nach einer Glättung darf der Arm gleich bewegt werden, nach einer Rekonstruktion ist evtl. eine Ruhigstellung in einem Verband notwendig.

Labrumrisse führen nicht selten zu Zysten oder Ganglien in der Schulter. Diese Veränderungen können zu schmerzhaftem Druck auf einen Nerv (N. suprascapularis) führen und müssen dann arthroskopisch entfernt werden, um den Nerv wieder zu entlasten.

SLAP-Läsionen sind Einrisse des obersten Teils des Labrums, an der Stelle, an der der Ursprung der langen Bizepssehne ist. Diese SLAP-Risse entstehen u.a. bei Sturz auf den ausgestreckten Arm. Die Patienten klagen danach über Einklemmungen in der Schulter, oder über Schmerzen, die an die Vorderseite des Oberarms ausstrahlen, in den Verlauf der langen Bizepssehne. Anspannen des Bizeps kann die Beschwerden eventuell verstärken. Die Therapie besteht bei anhalten Beschwerden im arthroskopischen Refixieren des Labrums und evtl. im arthroskopischen Stabilisieren der langen Bizepssehne. Bei der Schulterluxation kommt es fast immer zu Labrumrissen. Wenn die Schulter verletzungsbedingt meist nach vorne „herausspringt", zerreißen Bänder und das vordere Labrum.

Wenn diese Stabilisatoren des Schultergelenks zerstört sind, kann es zu einer chronischen Instabilität der Schulter kommen, d.h. es kommt zu immer wiederkehrenden Luxationen. Die arthroskopische Rekonstruktion des Labrum-Band-Komplexes mit Naht und Raffung des Labrums und der Bänder führt dann wieder zu einer stabilen Schulter.

Weitere Informationen finden Sie unter www.oc-bayreuth.de

Professor Dr. med Klaus Fritsch, Parsifalstraße 5, Bayreuth

Mitglied im Ärztenetzwerk

opti med
Mein Gesundheitsnetzwerk

www.mein-gesundheitsnetzwerk.de

In unserer nächsten aktuellen Sonntagssprechstunde in der Ausgabe am Pfingstsonntag, 27. Mai, ist Dr. med Gustav-Rudolf Göhring, Facharzt für Strahlentherapie, mit einem Thema aus seinem medizinischen Fachgebiet zu Gast.